



## IMÁGENES EN ONCOLOGÍA

# PET/CT 18F-FDG en carcinomatosis peritoneal: revisión de la fisiopatología y presentación de dos casos



Álvaro Calderón<sup>a</sup> y Diana Cuéllar<sup>b,\*</sup>

<sup>a</sup> Grupo de Medicina Nuclear, Instituto Nacional de Cancerología, Bogotá, D.C., Colombia

<sup>b</sup> Grupo de Investigación Epidemiológica, Instituto Nacional de Cancerología, Bogotá, D.C., Colombia

Recibido el 17 de enero de 2018; aceptado el 9 de mayo de 2018

Disponible en Internet el 20 de junio de 2018

### PALABRAS CLAVE

Tomografía de emisión de positrones;  
Fluorodesoxiglucosa F18;  
Neoplasias peritoneales;  
Neoplasias ováricas;  
Neoplasias colorrectales;  
Diagnóstico por imagen

### KEYWORDS

Positron Emission Tomography – Computed Tomography;  
Fluorodeoxyglucose F18;

**Resumen** La carcinomatosis peritoneal corresponde a la diseminación o extensión en la cavidad peritoneal de un cáncer originado en algún órgano o viscera del abdomen, generalmente asociado a tumores digestivos o ginecológicos. También puede presentarse en forma primaria en patologías como el mesotelioma y el adenocarcinoma primario peritoneal. Las imágenes anatómicas son el pilar de la evaluación de las siembras peritoneales, pero pequeños implantes neoplásicos pueden ser difíciles de detectar con TAC o resonancia magnética. El PET/CT 18F-FDG tiene el poder de mejorar la detección de las metástasis peritoneales. Está indicado en pacientes con marcadores tumorales elevados, con imágenes anatómicas negativas o no conclusivas y en pacientes seleccionados para citorreducción completa. Se suma a las imágenes convencionales en la detección y estadificación de la carcinomatosis peritoneal, y es una herramienta diagnóstica útil en el monitoreo de la respuesta a la terapia y en el seguimiento a largo plazo.

© 2018 Instituto Nacional de Cancerología. Publicado por Elsevier España, S.L.U. Todos los derechos reservados.

### PET/CT 18F-FDG in peritoneal carcinomatosis: A review of the pathophysiology and a presentation of two cases

**Abstract** Peritoneal carcinomatosis is the dissemination or extension in the peritoneal cavity of a cancer originated in some organ or abdominal viscera, generally associated with digestive or gynaecological neoplasms. It can also occur in primary form, as in mesothelioma and primary peritoneal adenocarcinoma. Anatomical images are essential for the evaluation of peritoneal

\* Autor para correspondencia.

Correo electrónico: [dcuellar@cancer.gov.co](mailto:dcuellar@cancer.gov.co) (D. Cuéllar).

Peritoneal  
Neoplasms;  
Ovarian Neoplasms;  
Colorectal  
Neoplasms;  
Diagnostic Imaging

seeding, but small neoplastic implants can be difficult to detect with CT or MR imaging. PET/CT 18F-FDG can improve the detection of peritoneal metastases. It is indicated in patients with elevated tumour markers, with negative or inconclusive anatomical images, and in patients selected for complete debulking. PET/CT 18F-FDG adds to conventional images in the detection and staging of peritoneal carcinomatosis, and is a useful diagnostic tool in monitoring the response to therapy and in long-term follow-up.

© 2018 Instituto Nacional de Cancerología. Published by Elsevier España, S.L.U. All rights reserved.

## Introducción

El diagnóstico precoz del compromiso peritoneal en la patología maligna es importante para evitar laparotomías innecesarias y para seleccionar a los pacientes en quienes es factible una citorreducción completa<sup>1</sup>. Las imágenes anatómicas son el pilar de la evaluación de las siembras peritoneales, pero pequeños implantes neoplásicos pueden ser difíciles de detectar con TAC o resonancia magnética<sup>2</sup>.

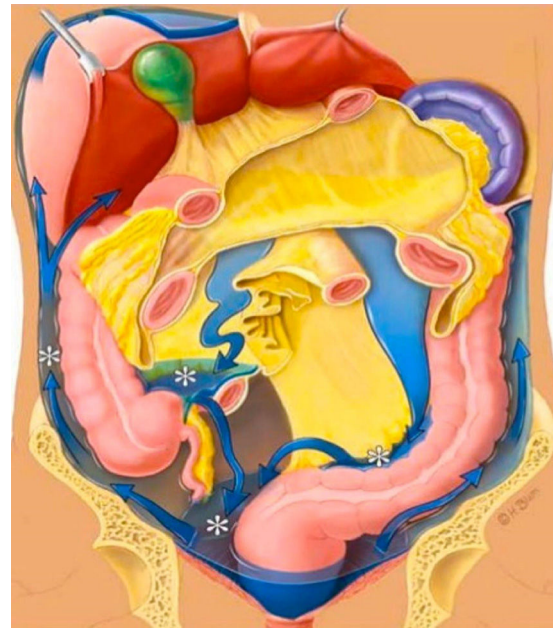
El 2-(Flúor 18) fluoro-2-desoxi-D-glucosa (FDG) Tomografía de Emisión de Positrones (PET, por sus siglas en inglés) detecta el aumento del metabolismo de la glucosa asociado a lesiones neoplásicas y proporciona una alta precisión en la mayoría de las aplicaciones de imágenes en cáncer. El desarrollo y uso de los equipos híbridos PET-CT permite obtener datos anatómicos y funcionales en un único examen y mejora la capacidad de localizar las lesiones, dando como resultado una mejor aproximación diagnóstica<sup>3,4</sup>.

El PET/CT 18F-FDG tiene el poder de mejorar la detección de las metástasis peritoneales, debido a la elevada actividad metabólica de la lesión y la baja actividad de fondo (*background*), sumado a la fusión y co-registro anatómico con TAC<sup>3</sup>. Está indicado en pacientes con marcadores tumorales elevados, con imágenes anatómicas negativas o no conclusivas y en pacientes seleccionados para citorreducción quirúrgica más quimioterapia intraperitoneal hipertérmica (*Sugarbaker*)<sup>1</sup>. La correlación de las modalidades de captación con la patogénesis de la carcinomatosis peritoneal proporciona un sistema racional de análisis y es esencial para determinar la extensión de la enfermedad<sup>5</sup>. Diferentes patrones de captación, que puede ser difusa y/o nodular, predicen la presencia de patología neoplásica peritoneal. Las principales confusiones en el diagnóstico están relacionadas con la actividad fisiológica normal de las asas intestinales y vasos sanguíneos, o retención focal de actividad en uréteres y vejiga urinaria.

## Presentación de imágenes

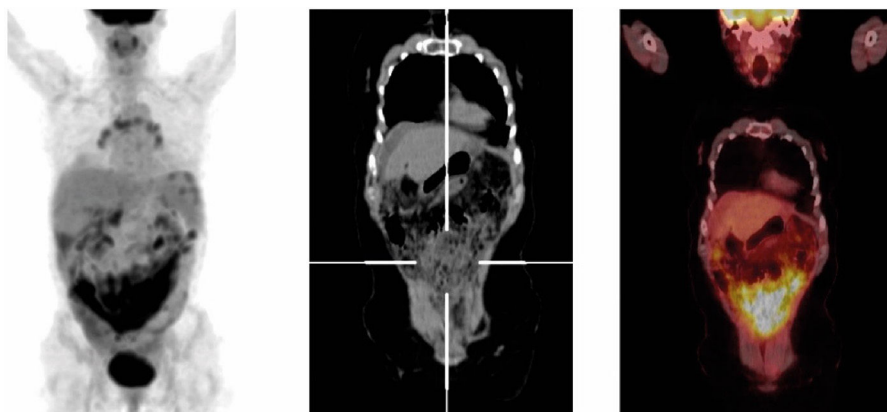
En el PET/CT 18F-FDG, los implantes peritoneales aparecen como masas de tejidos blandos nodulares, con incremento de la actividad metabólica; como nódulos neoplásicos que pueden conformar masa y recubrir vísceras abdominales<sup>6</sup>.

La **figura 1** explica la siembra intraperitoneal a través de la circulación del líquido ascítico<sup>7</sup>: una neoplasia primaria,



**Figura 1** El líquido peritoneal fluye preferentemente hacia las áreas dependientes de la gravedad y luego asciende a través de las goteras paracólicas que llegan a los espacios subfrénicos. Desde la pelvis, la mayor parte del líquido asciende a través de la gotera paracólica derecha hacia el espacio subfrénico derecho, porque el canal paracólico izquierdo es poco profundo y está desconectado del espacio subfrénico izquierdo por el ligamento frenocólico. El paso directo del espacio subfrénico derecho al izquierdo se previene con el ligamento falciforme. El líquido ascítico se acumula en áreas bien definidas de estasis o flujo detenido (asteriscos): los recesos peritoneales de la pelvis, el cuadrante inferior derecho (en la unión ileocecal), la superficie superior del mesocolon sigmoide y la cavidad paracólica derecha.

Figura tomada de: Chamokova B, Ciolina M, Pichi A, Iannitt M, Baldassari P, Cavallini C, et al. Imaging of Peritoneal Carcinomatosis: A prospective study to define correlation between surgical and radiological Peritoneal Cancer Index in patients before HIPEC and Peritonectomy. - EPOSTM. ECR 2015 / C-2528. 2015. Available from: [http://postereng.netkey.at/esr/viewing/index.php?module=viewing\\_poster&doi=10.1594/ecr2015/C-2528](http://postereng.netkey.at/esr/viewing/index.php?module=viewing_poster&doi=10.1594/ecr2015/C-2528).



**Figura 2** Carcinoma seroso de ovario de alto grado en recaída. Múltiples nódulos peritoneales hipermetabólicos con compromiso subcapsular hepático, esplénico, con extenso compromiso difuso pélvico (SUVmx: 10.13). Se observa patrón de captación principalmente difuso.

al infiltrar la cavidad peritoneal, puede comprometer el líquido ascítico. El fluido intraperitoneal sigue continuamente una circulación a través del abdomen, lo cual permite el transporte y la siembra de células malignas. Las vías dinámicas de difusión dependen de las características anatómicas, las fuerzas de gravedad y de la presión negativa subdiafragmática<sup>8</sup>. La cavidad peritoneal está subdividida por reflexiones peritoneales, compartimentos y recesos mesentéricos, creando una red de interconexión. El mesocolon transversal, el mesenterio del intestino delgado, el mesocolon sigmoideo y el peritoneo del colon ascendente y descendente, se comportan como una "cuenca hidrográfica" que direcciona el flujo de la ascitis. La fuerza de gravedad opera para acumular líquido peritoneal en los recesos pélvicos mientras la presión subdiafragmática negativa dirige el fluido hacia arriba a lo largo de las goteras paracólicas. Del espacio infracólico izquierdo, pasa al mesocolon izquierdo y luego a través de los canales de la pelvis; de allí, el fluido asciende a la gotera paracólica derecha, al espacio subhepático derecho y a los espacios subdiafragmáticos. El ligamento falciforme previene la difusión al espacio subfrénico izquierdo. El paso a través de la gotera paracólica izquierda es más superficial, lento y débil y está limitado por el ligamento frenocólico<sup>8</sup> (fig. 1).

Los principales sitios de crecimiento de las metástasis siguen el camino del flujo ascítico y son: el fondo de saco de Douglas, el mesenterio del intestino delgado, la unión ileocecal, la fosa hepatorenal y el espacio subfrénico derecho. El fondo de saco de Douglas es la estructura con mayor pendiente de gravedad de la cavidad peritoneal y está involucrado en más del 50% de casos, mientras que el mesenterio del intestino delgado, lo está en más del 40%. Los recesos peritoneales de la grasa mesentérica favorecen la siembra de células malignas en los bordes mesentéricos de las asas ileales y la propagación ocurre de una grasa mesentérica ileal a otra, a lo largo del eje del mesenterio del intestino delgado hacia la unión íleo-cecal y la pelvis. La gotera paracólica izquierda está involucrada en cerca del 18% de casos ya que el mayor flujo de la pelvis se encuentra por encima de la gotera paracólica derecha y los implantes neoplásicos pueden ocurrir a lo largo del ciego y del colon ascendente<sup>8</sup>.

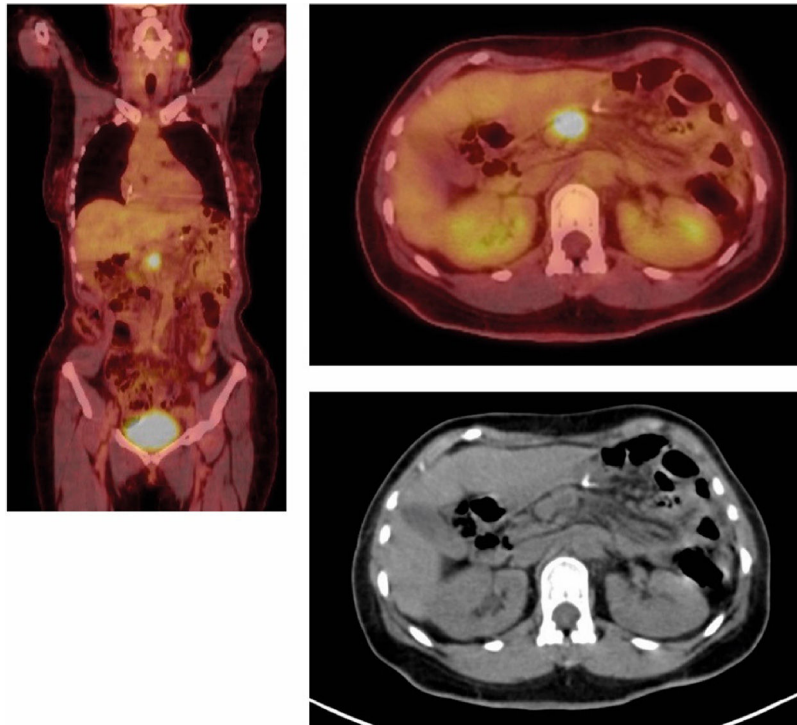
Los implantes neoplásicos también se presentan en la fosa hepatorenal, ya que en la posición supina, es la parte más baja del surco paravertebral y se comunica con el espacio subfrénico derecho y la gotera paracólica derecha. El tumor abdominal también puede diseminarse al hemitórax derecho debido a las conexiones entre el espacio subfrénico y la pleura derecha a través del diafragma (fig. 1).

El epiplón mayor es rico en tejido linfóide, absorbe líquido peritoneal y es un sitio frecuente de siembras neoplásicas. En la afectación del omento, el PET/CT 18F-FDG muestra engrosamiento de este, hiperdensidad, y nodularidad, con captación elevada y difusa de FDG (fig. 2). Los nódulos neoplásicos umbilicales, llamados nódulos de Sister Mary Joseph, están localizados en la pared anterior del abdomen y son signo de compromiso abdominal maligno<sup>9</sup>. El PET/CT 18F-FDG puede detectar lesiones de difícil diagnóstico, debido a su ubicación inusual o por su pequeño tamaño. En la lesión con componente quístico y sólido, la captación anormal se aprecia sobre el componente sólido.

Las masas neoplásicas peritoneales o mesentéricas pueden comprometer las asas intestinales adyacentes, ocasionando obstrucción intestinal. La extensión neoplásica en la cavidad peritoneal frecuentemente causa ascitis y la presencia de esta permite la diferenciación de implantes neoplásicos sobre la víscera o el peritoneo parietal (fig. 3).

El PET/CT presenta falsos negativos cuando hay lesiones quísticas, enfermedad de pequeño volumen "subcentimétrico" o compromiso peritoneal miliar. Se pueden evidenciar falsos positivos en casos relacionados principalmente con la actividad intestinal y actividad urinaria focal en uréteres y vejiga<sup>10</sup>.

En conclusión, el conocimiento de las características anatómicas de la cavidad peritoneal y de la patogénesis del compromiso intraperitoneal de los tumores malignos es esencial para localizar y definir correctamente la presencia de enfermedad peritoneal. Por medio del PET/CT 18F-FDG se puede lograr identificar el compromiso a nivel del peritoneo permitiendo mejoras en la toma de decisiones relacionadas con el tratamiento (cirugía o quimioterapia) y también puede ser usado para monitorizar la respuesta a la terapia y en el seguimiento a largo plazo.



**Figura 3** Carcinoma de colon infiltrante de moderado grado. En mesenterio a la altura del epigastrio se identifica nódulo de 25 mm hipermetabólico (SUVmx: 9.50). Además, se encuentra adenopatía hipermetabólica en estación cervical izquierda. Se observa patrón de captación nodular.

### Conflicto de intereses

Los autores declaran no tener ningún conflicto de intereses.

### Bibliografía

1. Panagiotidis E, Datsis IE, Exarhos D, Skilakaki M, Skoura E, Bamias A. High incidence of peritoneal implants in recurrence of intra-abdominal cancer revealed by 18F-FDG PET/CT in patients with increased tumor markers and negative findings on conventional imaging. *Nucl Med Commun.* 2012;33:431–8.
2. Kubik-Huch RA, Dörffler W, von Schulthess GK, Marincek B, Köchli OR, Seifert B, et al. Value of (18F)-FDG positron emission tomography, computed tomography, and magnetic resonance imaging in diagnosing primary and recurrent ovarian carcinoma. *Eur Radiol.* 2000;10:761–7.
3. Dromain C, Leboulleux S, Auperin A, Goere D, Malka D, Lumbroso J, et al. Staging of peritoneal carcinomatosis: enhanced CT vs. PET/CT. *Abdom Imaging.* 2008;33:87–93.
4. Tanaka T, Kawai Y, Kanai M, Taki Y, Nakamoto Y, Takabayashi A. Usefulness of FDG positron emission tomography in diagnostic peritoneal recurrence of colorectal cancer. *Am J Surg.* 2002;184:433–6.
5. Levy D Angela. From the archives of the AFIP, Secondary tumors and tumor like lesions of the peritoneal cavity: imaging features with pathologic correlation. *Radiographics.* 2009;29:347–73.
6. Turlakow A, Yeung HW, Salmon AS, Macapinlac HA, Larson SM. Peritoneal carcinomatosis: role of (18) F-FDG PET. *J Nucl Med.* 2003;44:1407–12.
7. Chamokova B, Ciolina M, Pichi A, Iannitt M, Baldassari P, Cavallini C, et al. Imaging of Peritoneal Carcinomatosis: A prospective study to define correlation between surgical and radiological Peritoneal Cancer Index in patients before HIPEC and Peritonectomy. *EPOS™. ECR 2015 /C-2528.* 2015.
8. Meyers MA. *Dynamic radiology of the abdomen. Normal and pathologic anatomy, 5th edition,* New York. *Radiology.* 2001;2019:684.
9. Dodiuk-Gad R, Ziv M, Loven D, Schafer J, Shani-Adir A, Dyachenko P, et al. Sister Mary Joseph's nodule as a presenting sign of internal malignancy. *Skinmed.* 2006;5:256–8.
10. Blake MA, Singh A, Setty BN, Slattey J, Kalra M, Maher MM, et al. Pearls and pitfalls in interpretation of abdominal and pelvic PET-CT. *Radiographics.* 2006;26:1335–53.