Revista Colombiana de Cancerología

Octubre - Diciembre / 2024

Rev Colomb Cancerol. 2024;28(4):188-193
https://doi.org/10.35509/01239015.1065

REPORTE DE CASO

Esplenosis intratorácica como diagnóstico diferencial de compromiso metastásico mediastinal por cáncer de mama: reporte de caso

Intrathoracic splenosis as a differential diagnosis of mediastinal metastasis due to breast cancer: case report

Franco Jesús Segnini-Rodriguez[1], Rafael Santiago Parra-Medina[2], Diego Fernando Salcedo-Miranda[3], Carlos Andrés Carvajal-Fierro[4]

[1] Residente de la Especialización en Cirugía General, convenio Universidad de La Sabana - Instituto Nacional de Cancerología, Bogotá, D. C., Colombia.
[2] Grupo Patología Oncológica, Instituto Nacional de Cancerología, Bogotá, D. C., Colombia.
[3] Especialista en entrenamiento de la Especialización en Cirugía de Tórax, convenio Universidad El Bosque - Instituto Nacional de Cancerología, Bogotá, D. C., Colombia.
[4] Unidad Funcional Cirugía de Tórax, Instituto Nacional de Cancerología, Bogotá, D. C., Colombia.

Fecha de sometimiento: 14/08/2024
Fecha de aceptación: 29/11/2024
Disponible en internet: 27/12/2024

Citación:
Segnini-Rodriguez F, Parra-Medina R, Salcedo-Miranda D, Carvajal-Fierro C. Esplenosis intratorácica como diagnóstico diferencial de compromiso metastásico mediastinal por cáncer de mama: reporte de caso. Rev Col Cancerol. 2024;28(4):188-93. https://doi.org/10.35509/01239015.1065

Conflictos de interés:
Los autores declaran no presentar conflictos de interés.

Correspondencia:
Franco Jesus Segnini-Rodriguez
Residente de la Especialización en Cirugía General, convenio Universidad de La Sabana - Instituto Nacional de Cancerología, Bogotá, D. C., Colombia.

Correo electrónico:
francosero@unisabana.edu.co

Abstract

Intrathoracic splenosis is a rare entity that occurs in most cases in patients with a history of thoracoabdominal trauma with splenic injury. This pathology consists of the growth of splenic tissue in the thoracic cavity, generating the appearance of nodules or masses in the lung, pleura, or mediastinum, which can create confusion and correspond to multiple differential diagnoses. In the context of patients with a history of cancer, it is essential to rule out progression or metastatic disease when these findings appear on tomography. For this purpose, multiple non-invasive tools have been developed, such as scintigraphy with technetium-99m-labeled heat-denatured erythrocytes. However, in most cases, surgical intervention is pertinent as a diagnostic method. In this clinical case, the patient's history and the high risk of possible malignancy led to surgical resection, confirming the diagnosis of intrathoracic splenosis.

Keywords: splenosis; splenectomy; breast neoplasms; neoplasm metastasis; wounds and injuries.

Resumen

La esplenosis intratorácica es una entidad poco frecuente, que ocurre en la mayoría de los casos en pacientes con antecedente de trauma toracoabdominal con lesión esplénica. Esta patología consiste en el crecimiento de tejido esplénico en la cavidad torácica, generando una apariencia de nódulos o masas en pulmón, pleura o mediastino, la cual puede generar confusión y corresponder a múltiples diagnósticos diferenciales. En el contexto de pacientes con antecedentes de cáncer, es primordial descartar la progresión o la enfermedad metastásica al encontrar estos hallazgos en la tomografía,

para esto se han desarrollado múltiples herramientas no invasivas, como la gammagrafía con eritrocitos marcados con tecnecio-99m desnaturalizados por calor; sin embargo, en la mayoría de los casos es pertinente la intervención quirúrgica como método diagnóstico. En este caso clínico, debido a los antecedentes del paciente y al alto riesgo de posible malignidad, este fue llevado a resección quirúrgica, confirmando el diagnóstico de esplenosis intratorácica.

Palabras clave: esplenosis; esplenectomía; neoplasias de la mama; metástasis de la neoplasia; heridas y lesiones.

Introducción

La esplenosis se define como la implantación de tejido esplénico de forma heterotópica, usualmente posterior a una lesión del bazo, secundario a trauma con requerimiento o no de esplenectomía (1). La incidencia de esplenosis luego del trauma va del 26 % al 65 %, y luego de esplenectomías programadas, hasta un 20% (2). El principal sitio en donde se encuentra tejido esplénico autotrasplantado es en el lecho esplénico, omento, peritoneo, diafragma, hígado y tejido celular subcutáneo en la incisión de la piel, pero en el tórax es mucho menos habitual, con una frecuencia del 18 % de los casos de esplenosis, predominantemente del lado izquierdo (3).

El primer caso de esplenosis torácica (ET) fue descrito en el año 1937 por Shaw y Shafi durante una autopsia (4), desde entonces y hasta el 2019, se han reportado aproximadamente 81 casos de ET (2). En Colombia, se ha reportado únicamente un caso de ET en el 2012, en un paciente con síndrome febril y engrosamiento nodular pleural, diagnosticado mediante cirugía toracoscópica videoasistida (VATS) (5).

El diagnóstico de esta entidad usualmente ocurre de forma incidental y puede ser desafiante, ya que se puede confundir con múltiples entidades benignas (lesiones vasculares, hamartomas, enfermedad reumática, fibrosis, etc.) o malignas (mesotelioma, linfoma, timoma o metástasis) (6). Aproximadamente, 2/3 de los pacientes con ET tienen antecedente de trauma toracoabdominal con ruptura diafragmática que requieren de una esplenectomía (1, 7-8). Además, el tiempo medio entre el trauma y los hallazgos radiológicos ha sido de 21 años (3). Así, el diagnóstico de ET es desafiante en los pacientes con neoplasia conocida, ya que descartar compromiso metastásico puede ser el diagnóstico diferencial.

En este artículo se reporta el caso clínico de un paciente con antecedente de cáncer de seno, quien presentó una adenomegalia paraaórtica en la grasa pericardiofrénica izquierda, con sospecha de compromiso metastásico, por lo que requirió resección y posterior diagnóstico de ET de forma invasiva, obteniendo un abordaje seguro del paciente oncológico.

Presentación del caso

Paciente masculino de 61 años, con antecedente de esplenectomía por trauma hace 30 años y carcinoma ductal infiltrante de mama derecha, estadio IIIB (T4b N0 M0) tipo luminal B con HER2 negativo, diagnosticado en el año 2019, tratado con neoadyuvancia, mastectomía radical modificada derecha y, posteriormente, cirugía reductora de riesgo con mastectomía simple izquierda profiláctica. Durante el seguimiento, se identificó en imágenes tomográficas un nódulo paraaórtico de 27 × 25 mm (figura 1) y otro nódulo similar pericardiofrénico izquierdo, de 18 × 13 mm (figura 2), que se llevó a toracoscopia y se hallaron nódulos de 1,5 a 1 cm paraaórticos izquierdos, adyacentes al nervio y a la arteria pericardiofrénica.

Posteriormente, el tejido fue enviado a patología y se obtuvo como resultado un tejido con fragmentos de parénquima de aspecto esplénico, con escasos focos de pulpa blanca de aspecto usual y no se apreció infiltración por tumor; además, se realizaron estudios de inmunohistoquímica que fueron positivos en los vasos sanguíneos con CD34 y en las células del litoral de la pulpa roja con CD8,

se evidenció población linfoide B positiva con CD20 y población linfoide T positiva con CD3 y BCL-2, y la citoqueratina AE1/AE3 fue negativa, por lo que los hallazgos se interpretaron como parénquima esplénico ectópico compatible con ET (figura 3).

Finalmente, el paciente evolucionó de forma favorable, el tubo de tórax fue retirado al quinto día posoperatorio y se dio egreso sin novedades. En la actualidad, el paciente se encuentra asintomático, sin signos de recaída tumoral ni aparición de nuevos focos de esplenosis en tres años de seguimiento.

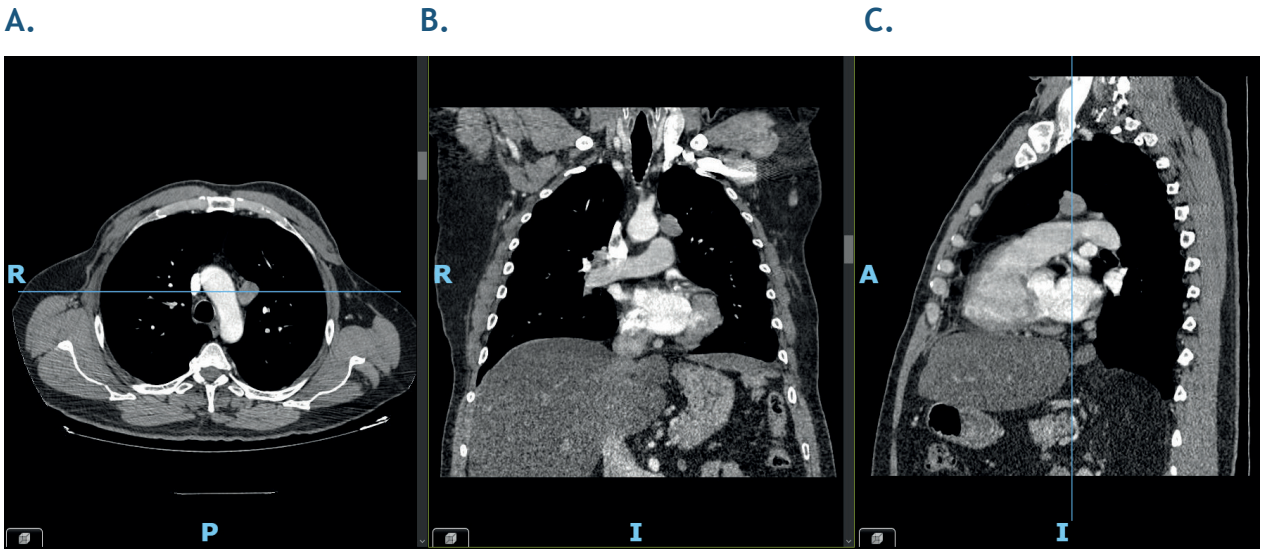

Figura 1. Tomografía de tórax, ventana de mediastino, la cual muestra adenomegalia paraaórtica. **A.** Corte axial. **B.** Corte coronal. **C.** Corte sagital.

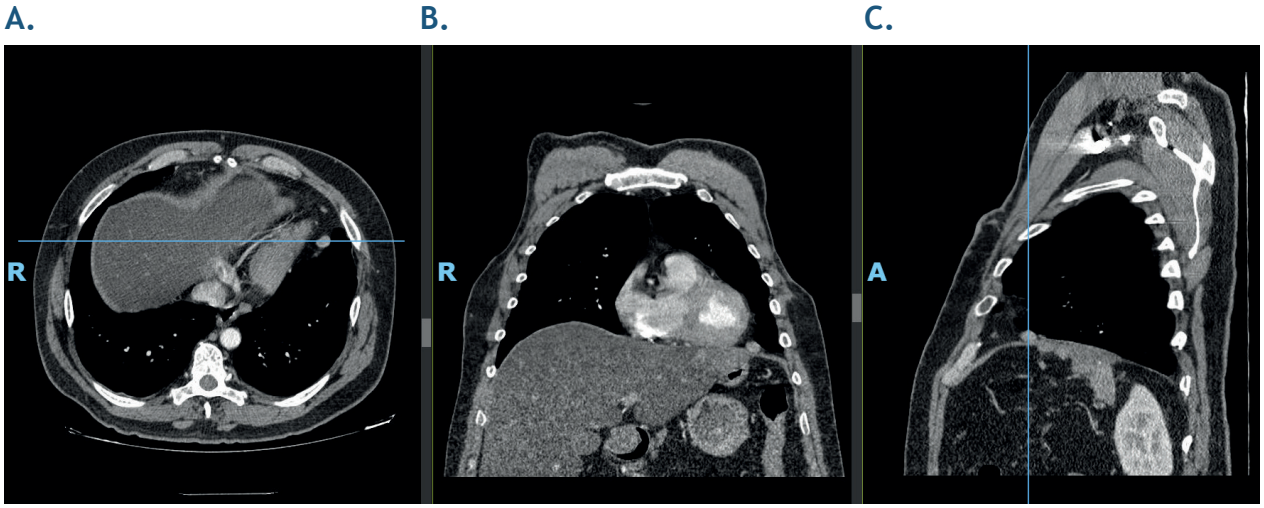

Figura 2. Tomografía de tórax, ventana de mediastino, la cual muestra adenomegalia pericardiofrénica izquierda. **A.** Corte axial. **B.** Corte coronal. **C.** Corte sagital.

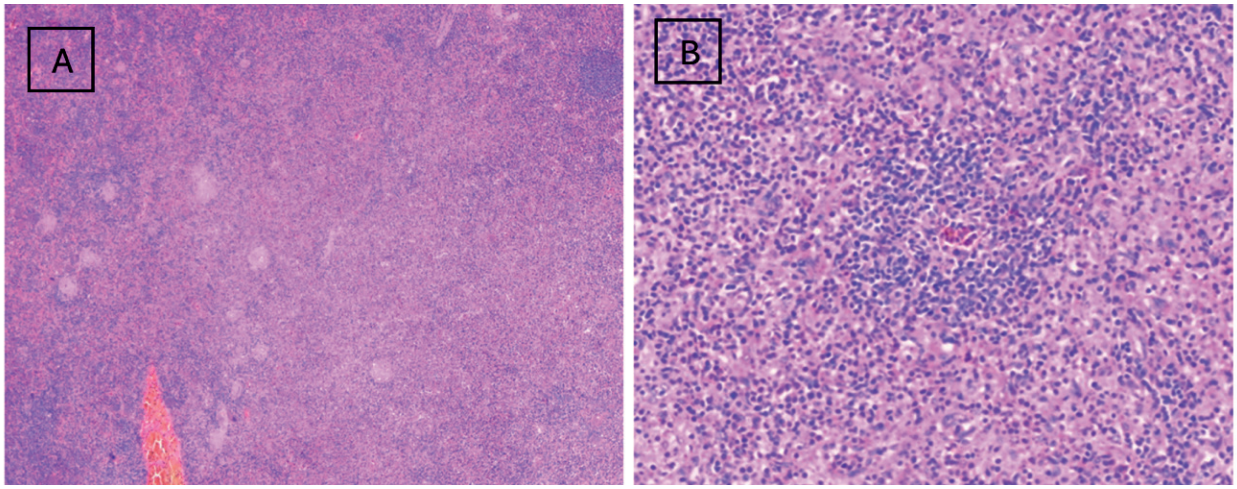

Figura 3. Fotografía histológica de la muestra de patología, en la que se evidencian: **A.** La pulpa blanca y la pulpa roja (10x). **B.** El agregado linfocítico (40x).

Discusión

La esplenosis intratorácica en un paciente con antecedente de neoplasia es un desafío diagnóstico. En el presente caso no se sospechó de esplenosis intratorácica y los nódulos se interpretaron como adenomegalias mediastinales metastásicas, por lo cual, se llevaron a biopsia; sin embargo, gracias a este caso, en pacientes con antecedente de neoplasia esplenectomizados previamente con nódulos mediastinales, el diagnóstico de esplenosis intratorácica deberá ser tenido en cuenta. Si se sospecha, existen exámenes de sangre complementarios que ayudan a orientar el diagnóstico de forma robusta, los cuales son los marcadores hematológicos típicos de un paciente con esplenectomía y son los cuerpos de Howell-Jolly, los siderocitos o los cuerpos de Heinz en sangre periférica, que al encontrarse ausentes, significa que existe tejido esplénico funcional posterior a esplenectomía (2, 9).

Dentro de los estudios imagenológicos, se encuentra como abordaje inicial la tomografía computarizada (TC) de tórax y abdomen, imágenes donde inicialmente se realiza el diagnóstico de forma incidental, sin embargo, son insuficientes para establecer un diagnóstico definitivo. Usualmente se observan imágenes nodulares múltiples de 1 a 3 cm en la TC (3), con densidad de tejidos blandos y, en ocasiones, con calcificaciones en su interior (10). En el tórax, la presentación es similar, observándose en el 75 % de los casos múltiples nódulos y en el 25 % como nódulo solitario. Otra opción diagnóstica es la resonancia magnética contrastada con ferumóxido, que muestra una mayor resolución espacial del tejido breticuloendotelial, con pérdida de la señal en la secuencia de T2, por lo que se encuentra dentro del arsenal de imágenes diagnósticas (2). Las imágenes con radiotrazadores son las que dan el diagnóstico definitivo, donde el estándar de oro para la esplenosis es la gammagrafía con eritrocitos marcados con tecnecio-99m (Tc^{99m}) desnaturalizados por calor (*HDC*, según sus siglas en inglés) (^{99m}Tc-*HDC*) y, al medir su absorción esplénica, estos eritrocitos muestran la capacidad fagocítica del bazo ectópico. Otro método menos sensible y específico es la gammagrafía con absorción esplénica del coloide de azufre, marcado con Tc^{99m} y las plaquetas marcadas con indio-111, donde el sulfuro coloidal marcado con Tc^{99m}, que se localiza en células fagocíticas, permite visualizar el bazo, sin embargo, su especificidad es baja, debido al secuestro de la mayor parte del radiofármaco por el hígado (2, 9, 11).

En la búsqueda de la exactitud diagnóstica, se ha implementado la combinación de una imagen planar, como lo es la gammagrafía, con una imagen que permita la reconstrucción tridimensional, logrando ubicar anatómicamente con mayor precisión el bazo ectópico. Se ha descrito que la combinación de la tomografía por emisión de fotón único (*SPECT/CT*, según sus siglas en inglés) con la gammagrafía con ^{99m}Tc-*HDC* aumenta la exactitud diagnóstica (11), siendo una alternativa importante para prevenir la realización de intervenciones quirúrgicas en pacientes con antecedente de cáncer.

Por último, existen métodos invasivos para realizar el diagnóstico de la ET, entre estos se encuentran la biopsia percutánea guiada por TAC y la resección por toracoscopia o toracotomía (6). Como cualquier procedimiento invasivo, existen los riesgos de posibles complicaciones, por lo que, hoy en día, la bibliografía soporta la realización del diagnóstico únicamente con la gammagrafía con ^{99m}Tc-*HDC*. En caso de no lograrse realizar la imagen descrita, se indica la realización de métodos invasivos.

Dado que la mayoría de los pacientes son asintomáticos, las indicaciones de cirugía son únicamente la no obtención del diagnóstico preoperatorio, que se encuentre sintomático y se sospeche de posible malignidad (2). Entre los motivos por los cuales se promueve de forma unánime la no resección del bazo ectópico, a menos de que sea estrictamente necesario, está su naturaleza benigna y asintomática de crecimiento lento, además de cumplir un papel protector ante la sepsis posesplenectomía que podrían sufrir los pacientes (7-8).

El papel protector de la esplenosis es controvertido, aunque se ha informado que los pacientes tienen una disminución de la tasa de sepsis posesplenectomía (12-13), sin embargo, todavía se asocia con una función inmune reducida, ya que el volumen residual y la función son insuficientes para conferir protección contra la abrumadora infección posterior a la esplenectomía. Por lo tanto, hay necesidad de inmunización y medidas profilácticas tempranas (7).

Previamente, no se habían reportado nódulos que se interpretaran como adenomegalias mediastinales metastásicas en pacientes con antecedente de cáncer en casos clínicos de ET. En consecuencia, este sería el primer caso clínico en la literatura que confirme mediante histopatología la presencia de ET en un paciente con antecedente de cáncer.

Conclusión

La ET es una entidad que se debe tener presente como diagnóstico diferencial en pacientes con antecedentes de neoplasia conocida y con sospecha de metástasis; y en pacientes con presencia de nódulos, masas en la cavidad torácica izquierda y con antecedentes de trauma, que hayan requerido esplenectomía con reparación diafragmática.

Hay que considerar todo el arsenal imagenológico disponible para realizar el diagnóstico y evitar, en la medida de lo posible, la realización de intervenciones quirúrgicas.

En el caso presentado, ante la alta sospecha de una posible enfermedad metastásica en el contexto de este paciente con antecedente de neoplasia y la no posibilidad de descartar con seguridad este riesgo oncológico, se indicó la resección de forma quirúrgica como método diagnóstico.

Más de la mitad de los casos de ET se han diagnosticado mediante técnicas invasivas, ya sea mediante biopsia o intervención quirúrgica (6), donde ha primado la seguridad del paciente, con el objetivo de descartar malignidad.

Referencias

1. O-Yurvati A, Thompson J, Woods T. Thoracic splenosis more than 40 years after thoracoabdominal trauma. J Am Osteopath Assoc. 2013;113(11):853-6. https://doi.org/10.7556/jaoa.2013.061
2. Khan A, Khan S, Pillai S. Symptomatic intrathoracic splenosis more than forty years after a gunshot injury. Cureus. 2019;11(10):e5985. https://doi.org/10.7759/cureus.5985
3. Días A, Zanetti G, Cunha B, Fonseca L, Marchiori E. Thoracic splenosis after thoracoabdominal trauma presenting as pleural nodules. Lung. 2012;190(6):699-701. https://doi.org/10.1007/s00408-012-9429-1
4. Erol Y, Turhan K, Ergönül A, Çakan A, Çağirici U, Veral A. Thoracic splenosis diagnosed 48 years after thoracoabdominal trauma. Turk J Thorac Cardiovasc Surg. 2016;24(4):767-9. https://doi.org/10.5606/tgkdc.dergisi.2016.12160
5. Molinares B, Murillo V, Ochoa J. Esplenosis torácica: reporte de un caso. Rev Colomb Radiol. 2012;23(3):3553-5. Disponible en: https://www.imbiomed.com.mx/articulo.php?id=92878
6. Gelsomino F, Castellani M, Marchianò A, Duca M, Mariani P, Aliberti G, *et al*. Pitfalls in oncology: a unique case of thoracic splenosis mimicking malignancy in a patient with resected breast cancer. J Thor Dis. 2016;8(6):E403-7. https://doi.org/10.21037/jtd.2016.04.54
7. Ferrer T, Prieto-Centurion V, Jaffe H. Thoracic splenosis: history is the key. Respir Med Case Rep. 2017;22:251-3. https://doi.org/10.1016/j.rmcr.2017.09.006
8. Ha Y, Hong T, Choi Y. Thoracic splenosis after splenic and diaphragmatic injury. Korean J Thorac Cardiovasc Surg. 2019;52(1):47-50. https://doi.org/10.5090/KJTCS.2019.52.1.47

9. Romero M, Maestre R, Soria-Merino M, Cánoves-Llombart A, Díaz-Expósito R, Rodríguez-Parra H, *et al*. Utilización de hematíes marcados con ^{99m}Tc y desnaturalizados por calor en el diagnóstico gammagráfico de un caso infrecuente de esplenosis intratorácica. Ars Pharmaceutica. 2018;59(4):259-62. https://doi.org/10.30827/ars.v59i4.8110

10. Ullah T, Chauhan S, Friedman J, Yoeli G, Mora M, Thurm C. Calcification in thoracic splenosis. Case Rep Pulmonol. 2022:9538355. https://doi.org/10.1155/2022/9538355

11. Graziani T, Baldari G, Sammartano A, Scarlattei M, Migliari S, Pescarenico M, *et al*. SPECT/CT with 99mTc labelled heat-denatured erythrocyte to detect thoracic and abdominal splenosis. Acta Biomed. 2020;91(4):e2020098. https://doi.org/10.23750/abm.v91i4.9270

12. Normand J, Rioux M, Dumont M, Bouchard G, Letourneau L. Thoracic splenosis after blunt trauma: frequency and imaging findings. AJR Am J Roentgenol. 1993;161(4):739-41. https://doi.org/10.2214/ajr.161.4.8372748

13. Feroze U, Martin M, Patel R, Mahmoud A. Parenchymal thoracic splenosis: history and nuclear imaging without invasive procedures may provide diagnosis. J Clin Med Res. 2010;2(4):180-4. https://doi.org/10.4021/jocmr401w