


## REPORTE DE CASO

### Reporte de caso: neoplasia trofoblástica gestacional con *shock* hipovolémico

#### Case report: gestational trophoblastic neoplasia with hypovolemic shock

Julián Yáñez-Hartmann<sup>1</sup>, Emily Gabriela Becerra-Leal<sup>2</sup>, Adriana del Pilar Becerra-Guerrero<sup>2</sup>, Edgar Andrés Ortiz-Jaimes<sup>2</sup>, Luz Patricia Cruz-Mojica<sup>3</sup><sup>1</sup>

<sup>1</sup> Ginecología oncológica, Clínica Medical Duarte, Cúcuta, Colombia.

<sup>2</sup> Estudiante de pregrado en Medicina, Departamento de Medicina, Universidad de Pamplona, Cúcuta, Colombia.

<sup>3</sup> Hospital Universitario Erasmo Meoz, Cúcuta, Colombia.

Fecha de sometimiento: 17/11/2023

Fecha de aceptación: 02/04/2024

Disponibile en internet: 27/06/2024

### Abstract

Gestational trophoblastic neoplasia includes invasive moles (locally invasive, rarely metastatic lesions, characterized microscopically by trophoblastic invasion of the myometrium with identifiable villous structures), choriocarcinoma (malignant tumor of the trophoblastic epithelium), and placental site trophoblastic tumors (very rare tumors that originate at the site of placental implantation and resemble an exaggerated form of syncytial endometritis). Of these types of neoplasms, invasive hydatidiform mole is a rare form of gestational trophoblastic disease, whereas choriocarcinoma is an aggressive and rare placental tumor. In this report, we present the case of a 34-year-old female patient with a history of fetal death, whose diagnosis was a documented choriocarcinoma of an ectopic pregnancy with massive hemoperitoneum and hypovolemic shock, with metastases in the lung and abdomen. After diagnosis, treatment with EMA-CO chemotherapy was started.

**Keywords:** trophoblastic neoplasms; choriocarcinoma; gestational trophoblastic disease; pregnancy, ectopic; hydatidiform mole, invasive; hypovolemic shock.

### Resumen

La neoplasia trofoblástica gestacional incluye: la mola invasiva (lesiones localmente invasoras, rara vez metastásicas, caracterizadas microscópicamente por la invasión trofoblástica del miometrio con estructuras vellosas identificables), el coriocarcinoma (tumor maligno del epitelio trofoblástico) y los tumores trofoblásticos del sitio placentario (tumores muy poco frecuentes que se originan en el espacio de implantación placentaria y se asemejan a una forma exagerada de endometritis sincitial). De estos tipos de neoplasias, la mola hidatiforme invasiva es una forma rara de enfermedades trofoblásticas gestacionales, mientras que el coriocarcinoma es un tumor de la placenta agresivo y poco frecuente. En este reporte, se presenta el caso de una paciente femenina de 34 años de edad, con antecedente de óbito fetal, cuyo diagnóstico fue un coriocarcinoma documentado de un embarazo ectópico con hemoperitoneo masivo y *shock* hipovolémico, con metástasis en pulmón y abdomen. Posterior al diagnóstico se inició tratamiento con esquema EMA-CO.

**Palabras clave:** neoplasias trofoblásticas; coriocarcinoma; enfermedad trofoblástica gestacional; embarazo ectópico; mola hidatiforme invasiva; *shock* hipovolémico.

### Citación

Yáñez-Hartmann J, Becerra-Leal E, Becerra-Guerrero A, Ortiz-Jaimes E, Cruz-Mojica L. Reporte de caso: neoplasia trofoblástica gestacional con *shock* hipovolémico. Rev Col Cancerol. 2024;28(2):102-7.

<https://doi.org/10.35509/01239015.1023>

### Conflictos de interés

Los autores declaran no presentar conflictos de interés.

### Correspondencia

Emily Gabriela Becerra Leal

Estudiante de pregrado en Medicina, Departamento de Medicina, Universidad de Pamplona, Cúcuta, Colombia.

### Correo electrónico:

[emily.becerra@unipamplona.edu.co](mailto:emily.becerra@unipamplona.edu.co)

## Introducción

La enfermedad trofoblástica gestacional (ETG) corresponde a un grupo de tumores definidos por una proliferación trofoblástica anormal (1), que involucra a entidades tanto benignas (como la mola hidatiforme que puede ser completa o parcial) como malignas, conocidas como neoplasias trofoblásticas gestacionales (NTG) (como coriocarcinoma, mola invasiva, tumor trofoblástico epitelioides –TTE– y tumor trofoblástico del sitio placentario –TTSP–), con capacidad de realizar metástasis y ser potencialmente fatales al no tratarse a tiempo (2).

Los factores de riesgo de las neoplasias trofoblásticas, a partir de una enfermedad trofoblástica, son: extremos de la edad materna ( $\leq 15$  años y  $> 35$  años); antecedentes de la enfermedad; embarazo molar previo; ascendencia asiática y nativa americana; cantidad de tejido trofoblástico al momento de la evacuación; presencia de quistes tecaluteínicos; concentraciones de gonadotropina coriónica mayores de 100000 mUI/ml; tamaño uterino mayor al esperado para las semanas de gestación; existencia de nódulos miometriales con aumento de la vascularización; enfermedades asociadas como crisis hipertensiva, hipertiroidismo o hiperemesis (3-4).

Las estimaciones de incidencia de la ETG son inciertas, aunque se estima que el 15% de los casos serán molas hidatiformes invasivas y que el 5% terminarán en NTG (5-6).

En América Latina se desconoce la frecuencia de la ETG, ya que algunos estudios han reportado datos con incidencias que pueden tener relación con las condiciones propias de cada región, pero ello no ha sido estudiado ampliamente (7). En Colombia, se han realizado investigaciones en diferentes regiones del país; en un centro oncológico de Caldas, la incidencia de ETG, en el periodo 2001-2014, fue de 25 pacientes, donde el 24% tuvo coriocarcinomas (8). En el Hospital Universitario del Valle Evaristo García E. S. E., en la década de 1962 a 1972, la incidencia fue de 248 casos de enfermedad trofoblástica, equivalentes a 1 caso por cada 4348 embarazos (9).

La NTG después de un embarazo no molar ocurre entre 2 y 200 casos por cada 100000 embarazos y suelen ser reportados como coriocarcinomas; mientras que la NTG después de la pérdida del embarazo ocurre en 1 de cada 15000 casos y en 1 de cada 150000 casos después del embarazo a término (2).

El coriocarcinoma es una neoplasia maligna originada por el trofoblasto gestacional, de gran agresividad cuando no se trata a tiempo. Generalmente se origina en la cavidad uterina, pero rara vez también puede afectar las trompas de Falopio, los ovarios, el cuello uterino, la vagina y la cavidad abdominopélvica (10). De todas las NTG, este es el tipo histológico más agresivo, con capacidad de diseminación hematológica y que puede producir metástasis tempranas, principalmente en pulmón (60-95%), vagina (40-50%), vulva o cérvix (10-15%), pero también en el sistema nervioso central (SNC), generalmente en el cerebro (5-15%) y en las meninges o el hígado (5-15%), rara vez también se da en otros órganos, tales como ovarios, trompas de Falopio, riñones, tracto gastrointestinal, bazo e incluso se han reportado casos de metástasis en coroides (0,2%) (11-13); así, una paciente afectada puede presentar síntomas derivados de metástasis a distancia, como hemoptisis, síntomas neurológicos o hemorragia interna no controlada (14).

La prevalencia del coriocarcinoma en Europa es de 1 caso por cada 20000-40000 embarazos (5, 15); mientras que en el Sudeste Asiático y Japón es de 9,2 por cada 40000 mujeres embarazadas; además, 3,3 de cada 40 pacientes con molas hidatiformes desarrollarán posteriormente coriocarcinoma (11). Por su parte, en China, 1 de cada 2882 mujeres embarazadas desarrollará coriocarcinoma (16).

Etiológicamente, el coriocarcinoma puede derivar de cualquier embarazo, sin embargo, se asocia con mayor frecuencia a uno de tipo molar o a un aborto espontáneo (17); mientras que, con menor frecuencia, puede ser el resultado de tumores no gestacionales y formar parte de tumores de células germinales de ovario poco diferenciados (18).

El síntoma más frecuente del coriocarcinoma es una hemorragia uterina anormal, persistente e irregular, de forma escasa o abundante, pero antes de que la enfermedad sea sintomática, el diagnóstico puede establecerse según los niveles elevados de gonadotropina coriónica humana ( $\beta$ -hCG) en suero (19). Los síntomas relacionados con la metástasis pueden surgir, en primer lugar, antes del diagnóstico preciso de coriocarcinoma (18).

Algunos de los síntomas que se han documentado relacionados con la metástasis son: derrame pleural prominente; insuficiencia respiratoria; embolia trofoblástica; sangrado o flujo vaginal purulento, donde esta hemorragia puede ser grave e incluso desencadenar un *shock* hemorrágico; aumento de

la presión o hemorragia intracraneal; mientras que con metástasis hepáticas se corre el riesgo de hemorragia intraabdominal si los tumores se rompen y rara vez se asocia con síndrome nefrótico o virilización (12, 20).

Este artículo tiene el objetivo de reportar un caso clínicamente relevante y que es infrecuente en ginecología y obstetricia, de un coriocarcinoma documentado de un embarazo ectópico con hemoperitoneo masivo y *shock* hipovolémico, y como antecedente obstétrico, la paciente presentó, tres meses antes, un óbito fetal manejado con cesárea.

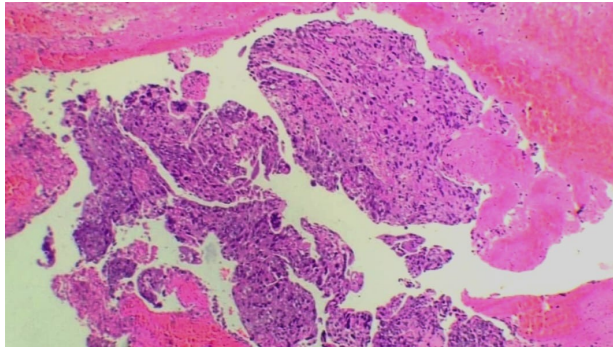
### Descripción del caso clínico

Paciente de 34 años que ingresó al servicio de urgencias por sangrado y síntomas de bajo gasto, donde se documentó, mediante laparotomía

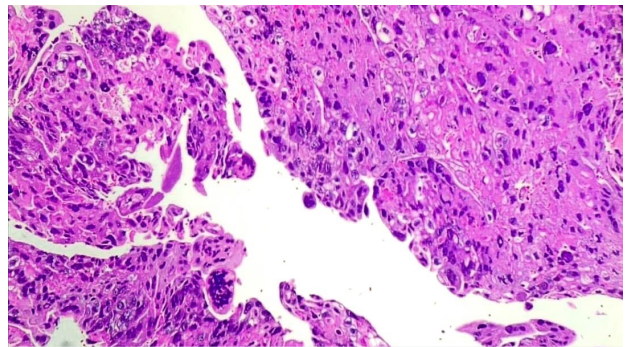
exploratoria, hemoperitoneo masivo asociado a anemia severa y niveles elevados de  $\beta$ -hCG de 895 140 mUI/ml. Como antecedente de importancia, se destacó un óbito fetal manejado con cesárea, tres meses previos a este evento urgente.

En la histopatología del ectópico se documentó un tumor trofoblástico sin vellosidad corial (figura 1A), junto con nidos sólidos de células de citotrofoblasto, sincitiotrofoblasto y trofoblasto con atipia marcada y mitosis atípicas (figura 1B), el cual posteriormente fue reportado como coriocarcinoma. Adicionalmente, se realizaron estudios de extensión: una tomografía de cráneo, en la cual no se evidenciaron lesiones metastásicas; una tomografía de tórax, donde se reportaron metástasis pulmonares múltiples, y una tomografía abdominopélvica, donde se observaron masas pélvicas bilaterales. La paciente fue diagnosticada con NTG, estadio III, de alto riesgo.

A



B



**Figura 1. Histopatología del ectópico.** A. Imagen de tumor trofoblástico sin vellosidad corial, donde se observan células del trofoblasto atípicas y con ausencia de vellosidades. B. Nidos sólidos de células de citotrofoblasto, sincitiotrofoblasto y trofoblasto con atipia marcada y mitosis atípicas

Se inició tratamiento de poliquimioterapia con esquema EMA-CO (etopósido, metotrexato, actinomicina D, ciclofosfamida y vincristina) y se requirieron cuatro ciclos para la negativización de los niveles de  $\beta$ -hCG, llegando a un valor de 7,2 mUI/ml.

### Discusión

Sobre esta patología, se encontró un reporte de caso de una paciente que ingresó al Servicio de Obstetricia y Ginecología del Hospital Universitario Miguel Servet, en Zaragoza, España, que acudió al servicio de urgencias por hemorragia vaginal mayor a una menstruación y con dolor leve en el hipogastrio; la paciente también presentó antecedente de

parto de hace dos meses, a las 39,6 semanas por vacuoextracción, debido a una detención en el periodo expulsivo; y se documentó una  $\beta$ -hCG de niveles elevados (212 000 mUI/ml), por lo que comenzó tratamiento de poliquimioterapia con esquema EMA-CO. A diferencia del presente reporte, en ese caso fueron necesarios seis ciclos de administración para la negativización (<1,2 mUI/ml) (15).

En otro reporte, del Servicio de Oncología Médica del Hospital Universitario de La Ribera, en Alzira, España, se presentó el caso de una paciente G3P2A1 (tres gestaciones, dos partos y un aborto), sin antecedentes de interés, que consultó por metrorragia de tres meses de evolución y febrícula, y donde la  $\beta$ -hCG fue de 393 906 mUI/ml.

Al igual que en el presente reporte, a esta paciente se le realizó una tomografía computarizada toraco-abdomino-pélvica que reveló neoplasia endometrial localmente confinada al útero y también presentó metástasis pulmonar, clasificándose así en estadio III. En ese caso, a la paciente se le realizó una histerectomía total con salpingooforectomía bilateral y, tras la intervención quirúrgica, la  $\beta$ -hCG descendió a 25205 mUI/ml, posteriormente, se inició tratamiento con poliquimioterapia en esquema EMA-CO por cinco ciclos, donde después del primer ciclo de quimioterapia, la concentración sérica (CS) de  $\beta$ -hCG disminuyó a 7879 mUI/ml y luego del segundo ciclo ya estaba por debajo de 2 mUI/ml (6).

Al tener en cuenta los casos reportados, se observó una similitud en los niveles elevados de  $\beta$ -hCG, la metástasis pulmonar y el tratamiento con poliquimioterapia utilizando el esquema EMA-CO.

Por otra parte, el tratamiento de la NTG es la quimioterapia y la elección del régimen se hace teniendo en cuenta el estadio y la clasificación pronóstica de la NTG, la cual, según la Federación Internacional de Ginecología y Obstetricia (FIGO), se clasifica en IV estadios de acuerdo con el compromiso del órgano; además, la clasificación pronóstica considera la edad, el tamaño del tumor y la fracción de  $\beta$ -hCG, entre otros criterios, teniendo cada uno de ellos una puntuación de 0 a 4, y cuando el puntaje total es mayor a 6, se cataloga como de alto riesgo (21).

Se debe tener en cuenta que el tratamiento de primera línea para coriocarcinoma de bajo riesgo es la quimioterapia con metotrexato. Para tratar el alto riesgo de NTG (estadios II-III, de acuerdo con la puntuación FIGO  $\geq 7$  y estadio IV), que está asociado a una mayor resistencia a la quimioterapia con un solo agente, se le añaden los regímenes de una quimioterapia multifarmacológica, donde los más utilizados son EMA y CO. Este esquema (EMA-CO) abarca dos semanas, comenzando los primeros dos días con EMA (etopósido, metotrexato y actinomicina D), seguidos de cinco días de descanso y continuando, el día 8, con CO (ciclofosfamida y vincristina), para luego tener seis días de descanso del tratamiento, alternando los regímenes a criterio médico; así, se puede lograr una tasa de supervivencia de aproximadamente el 90%, con o sin cirugía adyuvante, para eliminar la enfermedad persistente o prescindir de la radioterapia para las metástasis cerebrales (21-22).

En el tratamiento, es necesario continuar la quimioterapia hasta que la  $\beta$ -hCG se encuentre negativa. En el transcurso de esta fase hay que monitorizar la respuesta con determinaciones seriadas de la  $\beta$ -hCG y una vez que los niveles de  $\beta$ -hCG han vuelto a la normalidad, la consolidación con dos o tres ciclos adicionales de quimioterapia reducirán la probabilidad de recurrencia, donde la tasa global de remisión completa suele ser cercana al 100% (21).

Se estima que alrededor del 90% de los pacientes de alto riesgo que reciben tratamiento inicial con EMA-CO y, en caso de ser necesario, con un régimen de rescate con platino y etopósido, logran sobrevivir. Así, EMA-CO representa la quimioterapia de primera línea más comúnmente empleada para la ETG de alto riesgo, reconocida por su óptimo equilibrio entre eficacia y toxicidad (23).

Estudios previos han reportado tasas de remisión completa con la quimioterapia de primera línea (EMA-CO) en pacientes con ETG de alto riesgo, oscilando entre el 62% y el 94% (24). Además, se han observado tasas de supervivencia global que varían entre el 71% y el 100%, después de un seguimiento medio de 12 a 72 meses. En condiciones similares, en China, la tasa de remisión completa con EMA-CO se situó entre el 77,8% y el 82,7%, con una tasa de supervivencia global del 87,0%, tras un periodo de seguimiento promedio de 56 meses (24).

Los efectos secundarios principales asociados con el tratamiento EMA-CO comprenden: toxicidad hematológica, reacciones gastrointestinales y alopecia reversible (24). Según datos procedentes de Turquía y Reino Unido, se observó que entre el 9,1% y el 15,0% de los pacientes tratados con EMA-CO desarrollaron neutropenia de grado 4; además, la toxicidad hematológica se destacó como la reacción adversa más prevalente en ambos grupos analizados en ese estudio (24).

En otra investigación, también se informaron los efectos secundarios no hematológicos que incluyeron: infecciones de grados 3 y 4, estomatitis de grados 2 y 3, mucositis de grado 2, neuropatía periférica de grados 2 y 3, náuseas de grados 1 y 2, vómitos de grado 2, así como constipación y diarrea de grado 1 (25).

El coriocarcinoma es una patología infrecuente y agresiva, que en la mayoría de los casos se ha documentado en pacientes con antecedentes de embarazos ectópicos y enfermedad molar. Este es

potencialmente fatal y, en ocasiones, como el caso que se presenta, se ha asociado con complicaciones hemorrágicas propias de la enfermedad que requieren tratamientos urgentes. Para disminuir la mortalidad en estos casos, se requiere de una sospecha clínica, un pronto tratamiento de las complicaciones de la enfermedad, un manejo multidisciplinario asociado a poliquimioterapia y un seguimiento estricto de la respuesta clínica y serológica de la paciente. A pesar de la agresividad de la enfermedad y el componente metastásico temprano, en la mayoría de los casos ha existido una resolución positiva con tasas elevadas de curación, como el caso presentado.

Se espera que este reporte de caso contribuya a aumentar la información disponible sobre las características propias de esta enfermedad, además de facilitar datos recientes de una patología poco frecuente y que motiven la sospecha clínica de la misma por parte de la población médica, para favorecer los desenlaces positivos en las pacientes.

## Responsabilidades éticas

### Protección de personas y animales

Los autores declaran que para esta investigación no se realizaron experimentos en seres humanos ni en animales.

### Confidencialidad de los datos

Los autores declaran que en este artículo no aparecen datos de la paciente.

### Derecho a la privacidad y consentimiento informado

Los autores obtuvieron el consentimiento informado de la paciente referida en el artículo. Este documento se encuentra en poder del autor de correspondencia.

## Referencias

- Bruce S, Sorosky J. Gestational trophoblastic disease [Internet]. En: StatPearls. Treasure Island, Florida, Estados Unidos: StatPearls Publishing; 2023. [actualizado 2023 nov. 12; citado 2023 nov. 17]. Disponible en: <https://www.ncbi.nlm.nih.gov/books/NBK470267/>
- AlJulaih G, Muzio M. Gestational trophoblastic neoplasia [Internet]. En: StatPearls. Treasure Island, Florida, Estados Unidos: StatPearls Publishing; 2023. [actualizado 2023 nov. 12; citado 2023 nov. 17]. Disponible en: <https://www.ncbi.nlm.nih.gov/books/NBK562225/>
- Lozano-Vidal M, Sánchez-Reyman J, Machuca-Aguado J, Sánchez-Bernal M, Martínez-Roche M. Diagnóstico y tratamiento quirúrgico de una paciente con una neoplasia trofoblástica gestacional. *Ginecol Obstet Mex*. 2023;91(3):210-17. <https://doi.org/10.24245/gom.v91i3.7748>
- Berkowitz R, Horowitz N, Elias K. Hydatidiform mole: epidemiology, clinical features, and diagnosis [Internet]. En: Goff B, editor. UpToDate. Waltham, Massachusetts, Estados Unidos. [actualizado 2023 my. 10; citado 2023 nov. 20]. Disponible en: [https://www.uptodate.com/contents/hydatidiform-mole-epidemiology-clinical-features-and-diagnosis?search=Hydatidiform%20mole:%20Epidemiology,%20clinical%20features,%20and%20diagnosis.&source=search\\_result&selectedTitle=1-48&usage\\_type=default&display\\_rank=1](https://www.uptodate.com/contents/hydatidiform-mole-epidemiology-clinical-features-and-diagnosis?search=Hydatidiform%20mole:%20Epidemiology,%20clinical%20features,%20and%20diagnosis.&source=search_result&selectedTitle=1-48&usage_type=default&display_rank=1)
- Biscaro A, Braga A, Berkowitz R. Diagnosis, classification and treatment of gestational trophoblastic neoplasia. *Rev Bras Ginecol Obstet*. 2015;37(1):42-51. <https://doi.org/10.1590/SO100-720320140005198>
- Aparicio-Rubio C, Hernández-Lorente E, Escoin-Pérez C. Coriocarcinoma: a propósito de un caso. *Farm Hosp*. 2017;41(6):692-93. <https://doi.org/10.7399/fh.10831>
- van Cromvoirt S, Thomas C, Quinn M, McNally O, Bekkers R. Identification of patients with persistent trophoblastic disease after complete hydatidiform mole by using a normal 24-hour urine hCG regression curve. *Gynecol Oncol*. 2014; 133(3):542-5. <https://doi.org/10.1016/j.ygyno.2014.03.018>
- Villegas-Mejía C, Chacón-Cardona J, Villegas-Jaramillo M. Enfermedad trofoblástica gestacional en un centro oncológico de Caldas - Colombia durante el periodo 2001 - 2014. *Médicas UIS*. 2017;30(3):39-49. <https://doi.org/10.18273/revmed.v30n3-2017004>
- Zuñiga J. Enfermedad trofoblástica. *Rev Colomb Obstet Ginecol*. 1985;36(2):113-22. <http://doi.org/10.18597/rcog.1734>
- Malovrh E, Lukinovič N, Bujas T, Sobočan M, Knez J. Ultra-high-risk gestational choriocarcinoma of the ovary associated with ectopic pregnancy. *Curr Oncol*. 2023;30(2):2217-26. <https://doi.org/10.3390%2Fcurrncol30020171>
- Bishop B, Edemekong P. Choriocarcinoma [Internet]. En: StatPearls. Treasure Island, Florida, Estados Unidos: StatPearls Publishing; 2023. [actualizado 2023 febr. 4; citado 2023 nov. 21]. Disponible en: <https://www.ncbi.nlm.nih.gov/books/NBK535434/>
- Brenes Valverde I, Mora Morales A, Prendas Navarro K. Análisis clínico y patológico del coriocarcinoma gestacional. *Rev Méd Sinerg*. 2022;7(3):e776. <https://doi.org/10.31434/rms.v7i3.776>
- Savage P, Kelpandides I, Tuthill M, Short D, Seckl M. Brain metastases in gestational trophoblast neoplasia: an update on incidence, management and outcome. *Gynecol Oncol*. 2015;137(1):73-6. <https://doi.org/10.1016/j.ygyno.2015.01.530>
- Ding W, Zhang N, Rao Y, Xu X, Nie T, Qu P. A successfully treated multiple metastatic choriocarcinoma coexistent with live fetus: a case report and literature review. *Front Oncol*. 2022;11:777707. <https://doi.org/10.3389/fonc.2021.777707>
- Agustín A, Savirón R, Lerma D, Herrero A, Campillos J. Coriocarcinoma postgestacional. *Rev Chil Obstet Ginecol*. 2015;80(5):405-11. <http://doi.org/10.4067/S0717-75262015000500009>

16. Sociedad Española de Ginecología y Obstetricia. Enfermedad trofoblástica gestacional. *Prog Obstet Ginecol.* 2020;63(3):165-84. Disponible en: <https://sego.es/documentos/progresos/v63-2020/n3/05-GAP-enfermedad-trofoblastica-gestacional.pdf>
17. Tidy J, Seckl M, Hancock B, a nombre del Royal College of Obstetricians and Gynaecologists. Management of gestational trophoblastic disease. *BJOG.* 2021;128(3):e1-27. <https://doi.org/10.1111/1471-0528.16266>
18. Jaz K, Miedziarek C, Piasek E, Florek A, Nowak-Markwitz E, Zaborowski M. Choriocarcinoma complicated with intra-abdominal and intrapleural hemorrhage in pregnancy-case report. *Front Oncol.* 2023;13:1198553. <https://doi.org/10.3389/fonc.2023.1198553>
19. Li J, Yang J, Liu P, Ren T, Zhao J, Feng F, *et al.* Clinical characteristics and prognosis of 272 postterm choriocarcinoma patients at Peking Union Medical College Hospital: a retrospective cohort study. *BMC Cancer.* 2016;16:347. <https://doi.org/10.1186/s12885-016-2383-1>
20. Berkowitz R, Horowitz N, Elias K. Gestational trophoblastic neoplasia: epidemiology, clinical features, diagnosis, staging, and risk stratification [Internet]. En: Goff B, Dizon DS, editores. UpToDate. Waltham, Massachusetts, Estados Unidos. [actualizado 2022 nov. 14; citado 2023 nov. 11]. Disponible en: [https://www.uptodate.com/contents/gestational-trophoblastic-neoplasia-epidemiology-clinical-features-diagnosis-staging-and-risk-stratification?search=gestational%20trophoblastic%20neoplasia:%20Epidemiology,%20clinical%20features,%20diagnosis,%20staging,%20and%20risk%20stratification.%20&source=search\\_result&selectedTitle=1-150&usage\\_type=default&display\\_rank=1](https://www.uptodate.com/contents/gestational-trophoblastic-neoplasia-epidemiology-clinical-features-diagnosis-staging-and-risk-stratification?search=gestational%20trophoblastic%20neoplasia:%20Epidemiology,%20clinical%20features,%20diagnosis,%20staging,%20and%20risk%20stratification.%20&source=search_result&selectedTitle=1-150&usage_type=default&display_rank=1)
21. Ngan H, Seckl M, Berkowitz R, Xiang Y, Golfier F, Sekharan P, *et al.* Diagnosis and management of gestational trophoblastic disease: 2021 update. *Int J Gynecol Obstet.* 2021;155(supl. 1):86-93. <https://doi.org/10.1002/ijgo.13877>
22. Moreno-Gomez B, Castillo-Aznar J, Tejedor-Vargas P, Delgado-Domingo J, Millaruelo-Rami A, Pérez-Morente M, *et al.* Coriocarcinoma de placenta metastásico en embarazo de 34 semanas: revisión y manejo. *Cir Cir.* 2021;89(4):534-7. <https://doi.org/10.24875/ciru.19001402>
23. Alazzam M, Tidy J, Osborne R, Coleman R, Hancock B, Lawrie T. Chemotherapy for resistant or recurrent gestational trophoblastic neoplasia. *Cochrane Database Syst Rev.* 2016;2016(1):CD008891. <https://doi.org/10.1002/14651858.cd008891.pub3>
24. Ji M, Jiang S, Zhao J, Wan X, Feng F, Ren T, *et al.* Efficacies of FAEV and EMA/CO regimens as primary treatment for gestational trophoblastic neoplasia. *Br J Cancer.* 2022;127(3):524-30. <https://doi.org/10.1038/s41416-022-01809-3>
25. Braga A, Elias K, Horowitz N, Berkowitz R. Treatment of high-risk gestational trophoblastic neoplasia and chemoresistance/relapsed disease. *Best Pract Res Clin Obstet Gynaecol.* 2021;74:81-96. <https://doi.org/10.1016/j.bpobgyn.2021.01.005>